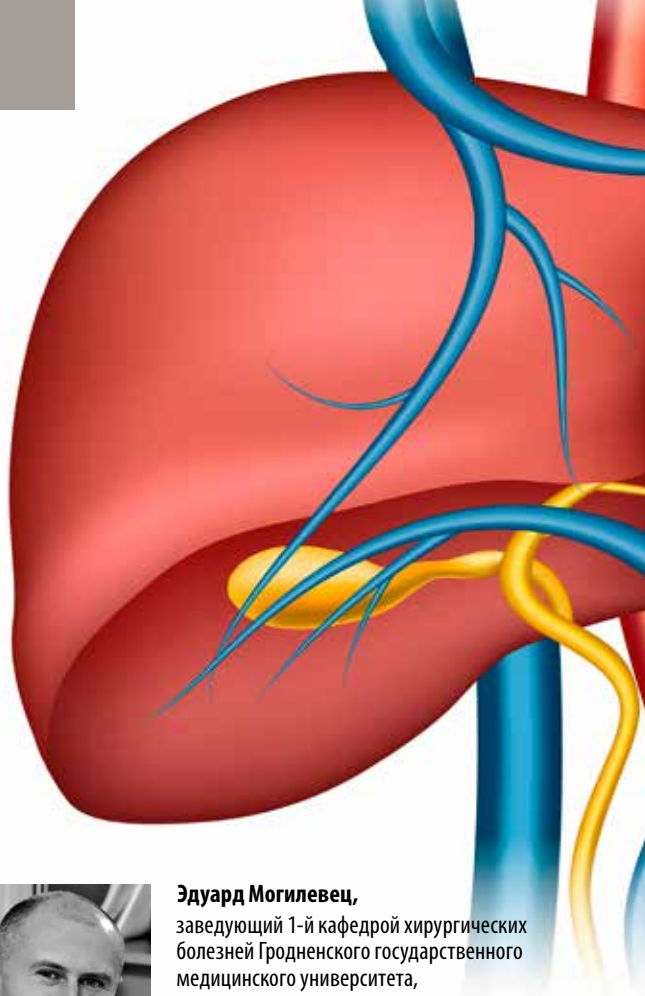


Может быть, поэтому теряется доверие, от которого во многом зависит исход операции. Ведь если просто внимательно выслушать пациента, если оказать ему поддержку словом, шуткой, можно тем самым облегчить и свою работу, и помочь ему преодолеть страх, и приумножить энергию на послеоперационное восстановление и реабилитацию. При правильном подходе он может превратиться в человека, понимающего с полуслова, с которым ты на одной волне против болезни. А может, в силу особенностей своего характера, обернуться в большую проблему, потому что ему трудно найти в себе силы принять то, что с ними происходит.

Обладая широким кругозором и незаурядными организаторскими способностями, Станислав Иванович всегда объединял и продолжает объединять вокруг себя молодых талантливых врачей-хирургов, генерирует оригинальные идеи для научных исследований. Профессором Третьяком было подготовлено 6 докторов и 16 кандидатов медицинских наук, опубликовано более 400 научных работ, в том числе 3 монографии, получено 11 патентов на изобретения. Под его непосредственным руководством разрабатывались наиболее перспективные и сложные направления в хирургии, такие как лечение острого панкреатита и кишечной непроходимости, реконструктивно-восстановительная хирургия желчных протоков и поджелудочной железы, хирургическое лечение осложнений синдрома портальной гипертензии, абдоминальная эндовидеоскопическая хирургия. На протяжении длительного времени он оставался главным внештатным хирургом-гепатологом Министерства здравоохранения Республики Беларусь. Он до сих пор выполняет высокотехнологичные оперативные вмешательства на гепатопанкреатобилиарной зоне. Результаты проведенных научных исследований высоко оценены в Республике Беларусь и за рубежом. За разработку принципиально нового подхода к лечению инсулинозависимого сахарного диабета путем трансплантации β -клеток в сосудистое русло в 2005 г. Станислав Иванович вместе с коллективом авторов был удостоен Государственной премии Республики Беларусь. В 2008 г. за большой вклад в подготовку научных кадров нашей страны ему было присвоено звание «Заслуженный деятель науки Республики Беларусь». Сегодня С.И. Третьяк – член президиума ВАК Республики Беларусь, член правления Ассоциации хирургов-гепатологов России и стран СНГ, член правления Общества хирургов Беларуси. Он полон сил, энергии и творческих идей. Был и остается сильным и увлеченным лидером, ведущим вперед, к новым достижениям, выходящим на новые, более высокие уровни. ■

Записала Жанна КОМАРОВА

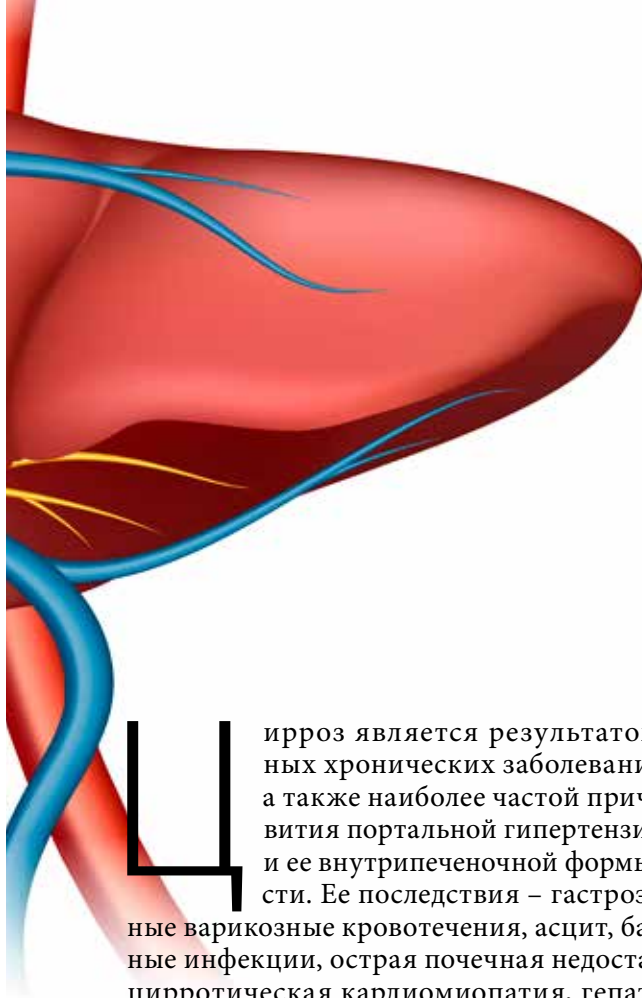


Эдуард Могилевец,
заведующий 1-й кафедрой хирургических
болезней Гродненского государственного
медицинского университета,
кандидат медицинских наук, доцент;
emogilevec@yandex.ru

Аннотация. Тяжелое осложнение цирроза печени, портальная гипертензия – одна из причин гастроэзофагельных варикозных кровотечений, ведущих к высокой летальности. В работе анализируются непосредственные и отдаленные результаты лапароскопической эзофагогастральной деваскуляризации без транссекции пищевода и спленэктомии, выполненной впервые в 2011 г. в ГКБ №4 г. Гродно, в лечении и профилактике рецидивирующих кровотечений из варикозно расширенных вен пищевода. Показана высокая эффективность метода и целесообразность дальнейших исследований по его применению.

Ключевые слова: цирроз печени, портальная гипертензия, варикозно расширенные вены пищевода, лапароскопическая эзофагогастральная деваскуляризация, азигопортальное разобщение.

Для цитирования: Могилевец Э. Лечение и профилактика кровотечений из варикозно расширенных вен пищевода // Наука и инновации. 2021. №1. С. 80–83. <https://doi.org/10.29235/1818-9857-2021-1-80-83>



Лечение и профилактика кровотечений из варикозно ренных вен пищевода

Цирроз является результатом различных хронических заболеваний печени, а также наиболее частой причиной развития портальной гипертензии в целом и ее внутрипеченочной формы в частности. Ее последствия – гастроэзофагельные варикозные кровотечения, асцит, бактериальные инфекции, острая почечная недостаточность, цирротическая кардиомиопатия, гепатопульмональный синдром, печеночная энцефалопатия, высокие показатели летальности [1].

Портальная гипертензия может некоторое время не проявляться клинически, но диагностироваться по ряду признаков: увеличению селезенки более 12 см в длину; тромбоцитопении (менее $150 \times 10^9/\text{л}$), реже лейкопении; видимым невооруженным глазом портосистемным венозным коллатералям в области передней брюшной стенки либо их визуализации с помощью ультразвукового исследования органов брюшной полости; хронической железодефицитной анемии и наличии гастроэзофагеального варикоза при выполнении фиброгастроуденоскопии [2, 3].

Эпизод острого кровотечения из варикозно расширенных вен пищевода и желудка (ВРВПЖ) – наиболее тяжелое и опасное осложнение портальной гипертензии. В первые часы после возникновения имеет интермиттирующий характер, вследствие остановки кровотечения во время гиповолемического шока благодаря рефлекторной спланхической вазоконстрикции и последующего его возобновления после восстановления артериального давления под влиянием гемотрансфузий [4].

Продолжительный гиповолемический шок неблагоприятно влияет на многие органы, в частности на печень, почки и легкие, что ведет к ухуд-

шению состояния пациента и неблагоприятному прогнозу. Частое сопутствующее явление – бактериальная транслокация с последующим сепсисом и спонтанным бактериальным перитонитом. Такие пациенты также склонны к аспирационным пневмониям. Инфекционные процессы способствуют увеличению летальности, создают предпосылки к развитию гепаторенального синдрома и декомпенсации печеночной функции. В связи с этим антибиотикопрофилактика – неотъемлемый компонент терапии острого кровотечения из ВРВПЖ [2, 5].

Очень частое явление – ранний рецидив в течение 24–72 часов. В связи с этим была выработана концепция 5-дневного контроля кровотечения в качестве оценки эффективности различных методов лечения [6].

Учитывая высокий риск повторных кровотечений (60% в течение первого года после первого эпизода) и высокую летальность (до 33%) необходимо обязательно проводить вторичную профилактику еще на стационарном этапе [5]. В наиболее развитых странах благодаря ей и широкому распространению безопасных и эффективных методов лечения отмечается снижение уровня 6-недельной летальности на протяжении последних десятилетий с 45–50% до 10–20% [6, 7].

Для определения степени печеночной недостаточности, существенно влияющей на прогноз после острого эпизода, используются расчетные шкалы Child-Turcotte-Pugh [8] и MELD [9]. Другими независимыми прогностическими факторами являются градиент давления в печеночных венах более 20 мм рт. ст. (ассоциируется с повышенным риском неэффективности терапии и летальностью), наличие тромбоза воротной вены, гепатоцеллюлярной карциномы, активное кровотечение из ВРВПЖ

при выполнении фиброэзофагогастродуоденоскопии, несмотря на проведение вазоактивной терапии [8, 10, 11].

В странах Азии в качестве хирургического метода лечения и профилактики кровотечений из ВРВПЖ у пациентов с циррозом печени, портальной гипертензией и вторичным гиперспленизмом широко практикуется открытая спленэктомия в сочетании с азигопортальным разобщением. А в связи с бурным развитием лапароскопической техники и оборудования начал пользоваться возрастающей популярностью лапароскопический вариант вмешательств [12–15].

Так как лечение и профилактика эпизодов варикозного расширения вен пищевода у пациентов с циррозом печени вызывает определенные трудности для хирургов в связи с тяжестью состояния пациентов, склонностью к рецидивированию кровотечений и декомпенсацией печеночной функции, описание случаев из практики с применением альтернативных подходов в лечении с благоприятными результатами представляет практический и научный интерес.

Материалы и методы

Первая успешная лапароскопическая эзофагогастральная деваскуляризация без транссекции пищевода и спленэктомии была внедрена в Городской клинической больнице №4 Гродно в ноябре 2011 г. Операция выполнялась пациенту 45 лет с циррозом печени алкогольной этиологии, класса В по Child-Pugh, осложненным портальной гипертензией и рецидивирующими кровотечениями из варикозно расширенных вен пищевода.

Под общим обезболиванием с помощью троакара над пупком был наложен CO₂-перитонеум. Под контролем лапароскопа дополнительно введены 2 троакара диаметром 10 мм в верхних точках Калька, 1 троакар диаметром 5 мм под мечевидным отростком и 1 троакар диаметром 5 мм в мезогастррии слева. При ревизии органов брюшной полости отмечено отсутствие асцитической жидкости. Печень увеличена в размерах, плотная, мелкобугристая – цирротически трансформирована. Поэтапно с использованием ультразвукового скальпеля, биполярной коагуляции и клипсаппликатора выполнена деваскуляризация дна, проксимальной половины большой и малой кривизны желудка, а также абдоминального отдела пищевода. При этом разобщены короткие желудочные сосуды, а также ветви левой желудочной артерии и вены к малой кривизне

желудка. Правая желудочно-сальниковая артерия сохранена в качестве питающей ножки. Проведен контроль на гемостаз и инородные тела. Установлены полихлорвиниловые дренажи в подпеченочное пространство справа, левое поддиафрагмальное пространство, малый таз. Пневмоперитонеум снят, троакары извлечены. Послойно наложены швы на раны, йодонат, асептическая повязка.

Результаты и обсуждение

Послеоперационный период протекал без осложнений, рецидивов кровотечений на стационарном этапе не отмечалось. Пациент выписан на амбулаторное лечение в удовлетворительном состоянии. Продолжительность наблюдения в послеоперационном периоде составляет более 8 лет. По данным ежегодного эндоскопического обследования отмечена регрессия степени варикозного расширения вен пищевода. За весь период наблюдения рецидивов эпизодов кровотечений не было.

Как открытая, так и лапароскопическая операция азигопортального разобщения в сочетании со спленэктомией получила широкое распространение для профилактики кровотечений из ВРВПЖ у пациентов с циррозом печени, портальной гипертензией и вторичным гиперспленизмом [12–15]. Проведено сравнительное ретроспективное исследование эзофагогастральной деваскуляризации со спленэктомией и без нее, но включающей лигирование селезеночной артерии. Обе модификации включали в себя деваскуляризацию проксимальных отделов малой и большой кривизны желудка а также 6 см пищевода выше кардии, лигировались все перфорантные вены к желудочной и пищеводной стенке. По показаниям выполнялась аппаратная транссекция пищевода при высоком риске рецидива кровотечения (средний либо большой размер варикозов, либо малый в сочетании с красными знаками). Отмечено равноценное снижение портального давления на 20% в обеих группах. Частота тромбоза в системе воротной вены была статистически значимо ниже в группе эзофагогастральной деваскуляризации без спленэктомии. При этом сопоставимой в группах была частота рецидивных кровотечений через 1 и 3 года: 0% и 4,5% в группе со спленэктомией и 0% и 8,7% в группе без спленэктомии ($p=0,631$). Следовательно, вариант операции без удаления селезенки безопасен и эффективен при ВРВПЖ на фоне портальной гипертензии у тщательно отобранных пациентов, он ассоциируется с более низкой частотой развития тромбоза в системе воротной вены [16].

Селезенка играет центральную роль в регуляции функции иммунной системы, обсуждается ее роль в функционировании эндокринной системы [17]. Инфекционные процессы после ее удаления обуславливают уровень летальности до 50% [18]. Необходимость выполнения спленэктомии в ходе азигопортального разобщения с целью лечения умеренного гиперспленизма, обусловленного портальной гипертензией у пациентов с циррозом печени, является спорной. Сторонники этого метода полагают, что селезенка поражена серьезным фиброзом и в связи с этим играет небольшую роль в функционировании иммунитета у пациентов со спленомегалией [19]. А их оппоненты считают, что азигопортальное разобщение без спленэктомии способствует сохранению иммунных функций селезенки, несмотря на возможные нарушения в ней процессов пролиферации и миграции клеток [20]. Отмечается, что удаление этого органа может усиливать иммунную дисфункцию у пациентов с портальной гипертензией [21, 22].

Выполнено ретроспективное исследование результатов лечения 51 пациента с кровотечениями из ВРВПЖ и наличием умеренного гиперспленизма (уровень тромбоцитов не ниже $50 \times 10^9/\text{л}$). В одной группе (28 пациентов) выполнялась лапароскопическая эзофагогастральная деваскуляризация в сочетании со спленэктомией, во второй (23 пациента) – без нее. В группе без спленэктомии статистически значимо была меньше длительность оперативного вмешательства, объем интраоперационной кровопотери, длительность послеоперационного пребывания пациента в стационаре, продолжительность гипертермии ($>38.0^\circ\text{C}$) и частота ее развития в послеоперационном периоде, а также ниже уровень С-реактивного белка и прокальцитонина на седьмые послеоперационные сутки. Частота развития тромбоза в системе воротной вены на 7-е, 30-е и 90-е послеоперационные сутки была ниже в сравнении с группой со спленэктомией. На основании оценки в послеоперационном периоде уровня лимфоцитов CD4+ and CD8+ и их соотношения CD4+/CD8+ у пациентов после эзофагогастральной деваскуляризации со спленэктомией уровень функционирования системы иммунитета был значимо ниже в сравнении с группой без удаления селезенки на 90-е послеоперационные сутки [14].

Выводы

Непосредственные и отдаленные результаты показывают достаточно высокую результативность

лапароскопической эзофагогастральной деваскуляризации без транссекции пищевода и спленэктомии в лечении и профилактике кровотечений из варикозно расширенных вен пищевода при циррозе печени. Несмотря на обнадеживающие результаты применения данной операции, целесообразно проведение дальнейших исследований ее эффективности. ■

■ **Summary.** Liver cirrhosis is the result of various chronic liver diseases. Portal hypertension is a serious complication of cirrhosis. Its consequences, in turn, along with other complications are gastroesophageal varicose bleeding, which cause high mortality rates. The article contains analysis of the results of laparoscopic esophagogastric devascularization without esophageal transection and splenectomy in a patient with liver cirrhosis portal hypertension and recurrent bleeding from varicose veins of the esophagus. First successful surgery according to this method was introduced in the Grodno Municipal Clinical Hospital No. 4 in November 2011. Immediate and long-term results show a rather high efficiency of using this operation in the treatment and prevention of bleeding from varicose veins of the esophagus with cirrhosis. It is advisable to conduct further studies of the effectiveness of using this operation, despite the encouraging results of the use of this modification of laparoscopic esophagogastric devascularization.

■ **Keywords:** liver cirrhosis, portal hypertension, esophageal varices, laparoscopic esophagogastric devascularization, azygoportal disconnection.

■ <https://doi.org/10.29235/1818-9857-2021-1-80-83>

СПИСОК ИСПОЛЬЗОВАННЫХ ИСТОЧНИКОВ

1. Tsochatzis E.A., Bosch J., Burroughs A.K. Liver cirrhosis // *Lancet*. 2014. Vol. 383. PP. 1749–1761.
2. De Franchis R., Baveno V Faculty. Expanding consensus in portal hypertension. Report of the Baveno VI Consensus Workshop: stratifying risk and individualizing care for portal hypertension // *J Hepatol*. 2015. Vol. 63. PP. 743–752.
3. Berzigotti A., Bosch J., Boyer T.D. Use of noninvasive markers of portal hypertension and timing of screening endoscopy for gastroesophageal varices in patients with chronic liver disease // *Hepatology*. 2014. Vol. 59. PP. 729–731.
4. Castaneda B., Morales J., Lionetti R. et al. Effects of blood volume restitution following a portal hypertensive-related bleeding in anesthetized cirrhotic rats // *Hepatology*. 2001. Vol. 33. PP. 821–825.
5. Garcia-Tsao G., Abraldes J.G., Berzigotti A., Bosch J. Portal hypertensive bleeding in cirrhosis: risk stratification, diagnosis, and management: 2016 practice guidance by the American Association for the Study of Liver Diseases // *Hepatology*. 2017. Vol. 65. PP. 310–335.
6. Bosch J., Iwakiri Y. The portal hypertension syndrome: etiology, classification, relevance, and animal models // *Hepato Int*. 2018. Vol. 12. Suppl 1. PP. 1–10.
7. Carbonell N., Pauwels A., Serfaty L. et al. Improved survival after variceal bleeding in patients with cirrhosis over the past two decades // *Hepatology*. 2004. Vol. 40. PP. 652–659.
8. D'Amico G., De Franchis R. Cooperative Study G. Upper digestive bleeding in cirrhosis. Post-therapeutic outcome and prognostic indicators // *Hepatology*. 2003. Vol. 38. PP. 599–612.
9. Reverter E., Tandon P., Augustin S. et al. A MELD-based model to determine risk of mortality among patients with acute variceal bleeding // *Gastroenterology*. 2014. Vol. 14. PP. 412–419. Xia S.S. (2006) Careful selection of splenectomy should be emphasized for cirrhotic portal hypertension. *Chin J Hepatobiliary Surg*. Vol. 12. PP. 583–584.

SEE <http://innosfera.by/2021/01/laparoscopia>

Статья поступила в редакцию 19.05.2020